

Der schmerzhafte Ellbogen in der AK!

„AK“ bedeutet Applied Kinesiology nach George Goodheart. Dies ist eine diagnostisch/therapeutische Methode, welche sich mittels Berührung (Therapie-lokalisierung/TL) und Probebehandlung (Challenge/CH) der Muskulatur als Diagnoseinstrument bedient.

Der schmerzhafte Ellbogen, ob als Epicondylitis humeroradialis – der Tennisellbogen oder Epicondylitis humeroulnaris – der Golferellbogen, ist in der Praxis ein häufig sehr therapieresistentes Problem. Durch die AK kann man die Anzahl der erfolgreich behandelten Patienten deutlich steigern.

Nach der „Triad of health“- (Dreieck der Gesundheit) werden die Ursachen für Ellbogenschmerzen wie folgt eingeteilt:

I. Strukturelle Ursachen:

- Subluxation HWK6/7 TH1;1.Rippe;
- Subluxation im Handgelenk lunatum/capitatum
- Fixationen im Cervikothorakalen Übergang
- Überlastung des Pronator Teres durch: massives Topspinn-Spiel im Tennis; langes Hämmern – Bauarbeiter; Sturz auf das Handgelenk
- Reaktive Muskelmuster durch einseitige Belastung
- Cat.I-Beckenfehler bedeutet eine Beckenverwringung
- Korrespondierende Muskelschwächen an der unteren Extremität

II. Chemische Ursachen:

- Herd-/Störfeldgeschehen: meist beherdete, gleichseitige Oberkieferzähne; Mandelnarben; Narben im Dick- und Dünndarmmeridianverlauf
- Kinin-Allergie
- Lymphatische Störungen
- ICV-Syndrom (Dysbiose, bedingt durch eine nicht funktionierende Ileocöcalklappe)
- Störungen des Säure-Basenhaushaltes

III. Psychische Ursachen:

- Unfähigkeit die Faust zu ballen (unterdrückte Aggression)
- Erstarren in der geistig/körperlichen Entwicklung
- Partnerkonflikte am Tennisplatz

In der AK wird jedes körperliche Problem durch die Zuordnung der Muskel zu den **5-Faktoren des Intervertebralen Foramens (IVF)** ganzheitlich gesehen. Eine *lokale Muskelschwäche* kann bedingt sein durch eine Störung der:

- 1.) Innervationsebene: Muskelschwäche bedingt durch eine Subluxation auf entsprechender Wirbelhöhe.
- 2.) Lymphversorgung: Zur Verbesserung des Lymphflusses gibt es vorne und hinten an der Körperoberfläche typisch zugeordnete neurolymphatische Reflexzonen.
- 3.) Gefäßversorgung: Die neurovasculären Reflexpunkte zur Verbesserung der Durchblutung des betreffenden Muskels befinden sich meistens am Kopf.
- 4.) Craniosacrales System: Störung der physiologischen Schädelknochenbewegungen sind durch typische atemabhängige Muskelschwächen zu identifizieren.
- 5.) Organ-Meridian-Nährstoffverbindung: Jeder Muskel wird zu einem empirisch gefundenen Meridian, Organ und Nährstoff zugeordnet. Siehe nachfolgend Pronator Teres und Zink.

In neuerer Zeit wurden noch das 6.) Grundsystem nach Pischinger und die 7.) Psychische Ebene ergänzt.

Nun zum Erklärungsmodell der AK für überlastungsbedingte Ellbogenschmerzen.

Radius und Ulna werden aktiv durch den Musc. Pronator Teres und den Musc. Pronator Quadratus zueinander stabilisiert. Der **Pronator Teres** spielt in der AK in mehrfacher Hinsicht für das Ellbogengelenk eine Hauptrolle:

- Er ist der proximale muskuläre Stabilisator des Radioulnargelenkes.
- Durch seine anatomische Lage fördert oder behindert er den Lymphabfluß des Unterarms.
- Häufig sind Neuromuskuläre Spindelzellprobleme die Ursache für die reaktive Abschwächung des Musc. Supinator oder der Handflexoren, -extensoren.
- Er gehört zum Organ Magen und ist daher bei bestimmten Allergikern (Kininallergie) häufig abgeschwächt.
- Da die Magensäureproduktion Zink benötigt, ist auch eine gute Funktion des Muskels Zink-abhängig.

Pronator teres

Ursprung: 1. Kopf: oberhalb des epicondylus medialis humeri, der 2. Kopf: processus coronoideus der ulna.

Ansatz: Mittleres Drittel der Ulna

Funktion: Pronation und Flexion

Test: Ellbogen zwischen 45 bis 60 ° Flexion und vollständiger Pronation, eine Hand stabilisiert den distalen Teil des humerus, der Testdruck geht über weichen Kontakt am distalen Unterarm in Richtung Supination.

Synergisten: Pronator quadratus, biceps, brachio radialis

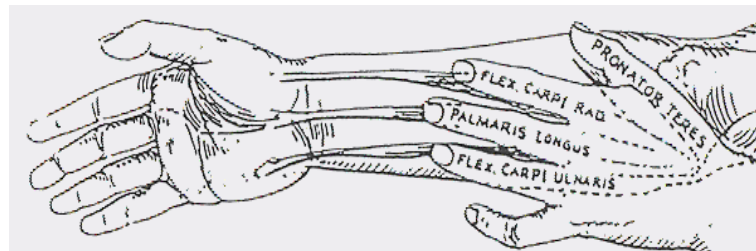
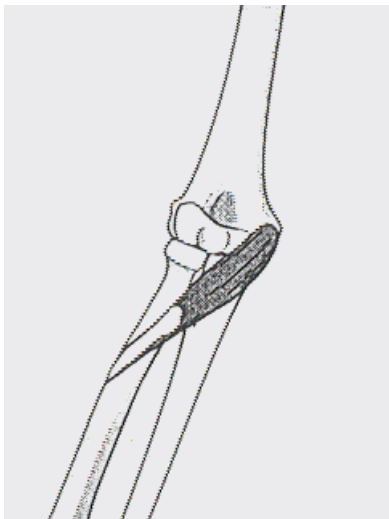
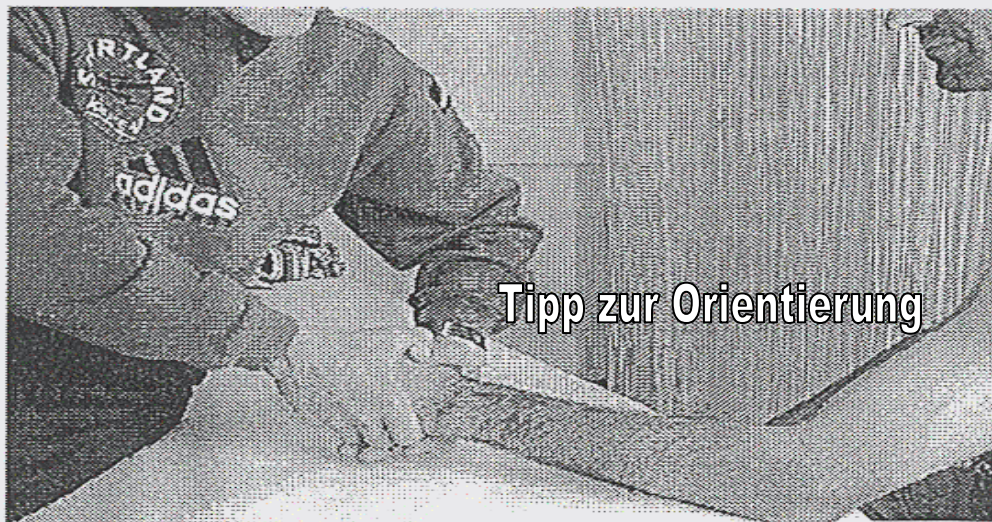Antagonisten: Supinator, trizeps

Innervation: N. medianus C 6,7

NL: anterior: hinter den Brustwarzen

posterior: direkt unter dem anulus inferior scapulae

Organ-Meridian-Beziehung: Magen



Pronator quadratus

Ursprung: distales Viertel der Ulnar, medial anteriore Fläche

Ansatz: distales Viertel des radius lateral anteriore Fläche

Funktion: Pronation des Unterarms

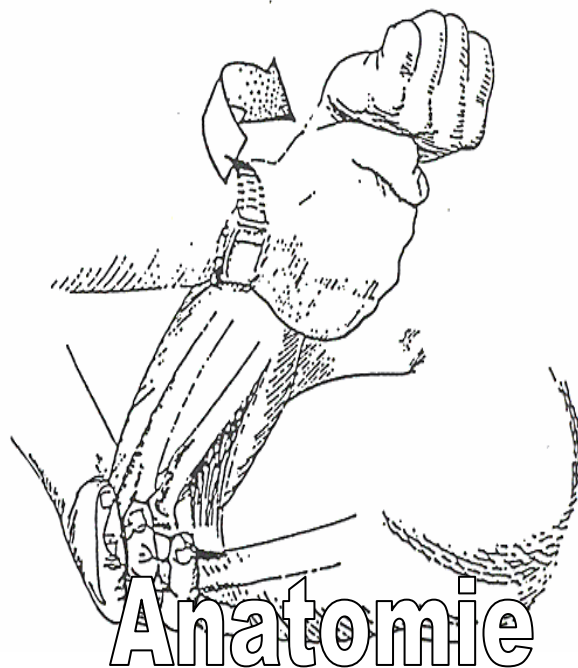
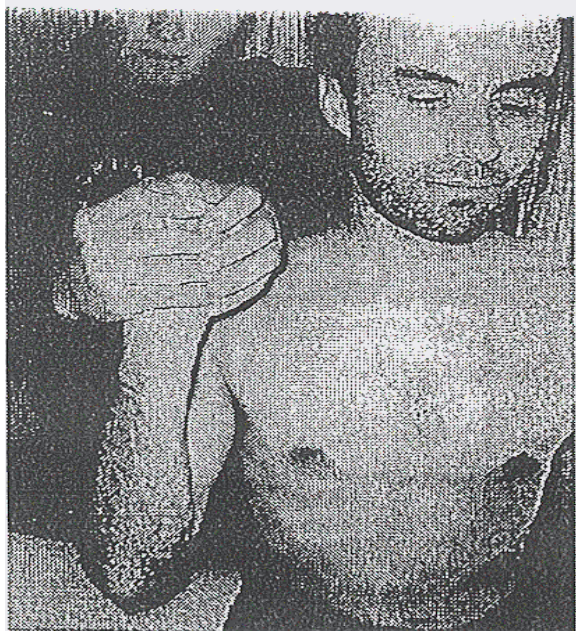
Test: Maximale Ellbogenflexion und volle Pronation um die synergistische Wirkung des pronator teres möglichst aus dem Test herauszunehmen. Der Testdruck geht in Richtung Supination über weichen Kontakt am distalen Unterarm oder über die Faust.

Innervation: N. medianus C 7,8 und TH 1

Synergist: Pronator teres

Antagonist: Supinator

NL und Organ-Meridianbeziehung: gleich wie beim pronator teres



TEST

Der Musc. Pronator Quadratus stabilisiert aktiv das distale Radioulnar - gelenk und gehört auch zum Organ Magen. Beim Carpaltunnelsyndrom testet er häufig schwach und sollte unbedingt gestärkt werden um Rezi-dive des CTS zu vermeiden.

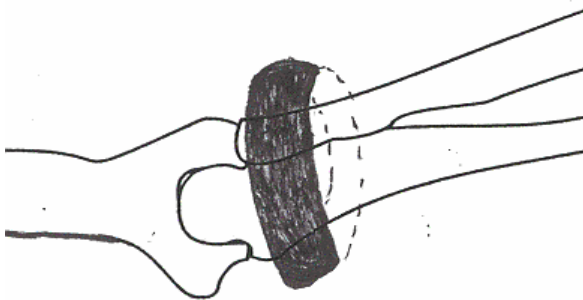
Die Ellbogenevaluation beinhaltet neben der Palpation, aktiven und passiven Beweglichkeitsprüfung noch die Testung folgender Muskeln:

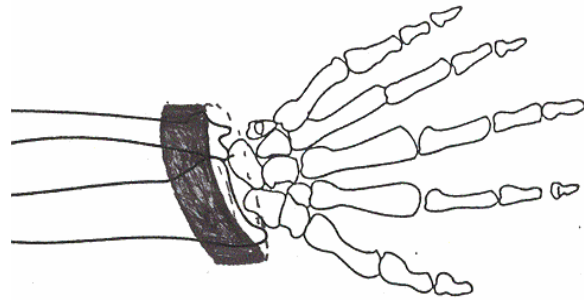
- Biceps
- Triceps
- Coracobrachialis
- Brachialis
- Supinator
- Die Schulterrotatoren (Infraspinatus, Teres minor, Subscapularis)
- Handgelenksflexoren und Extensoren
- Flexor digitorum profundus und superficialis
- Flexor retinaculum
- Opponens pollicis

Therapie:

- Die schwach testenden Muskel werden über die 5-Faktoren des IVF gestärkt.
- Weiters hat es sich bewährt, die aktive Stabilisierungsfunktion der beiden Pronatoren durch zirkuläre Tapetouren – eine knapp distal des Radiusköpfchens – eine über dem Pronator Quadratus, für etwa zwei Wochen zu unterstützen. Das Tape soll so fest angelegt werden, daß eine Compressionskraft erst bei aktiver Muskelanspannung wirksam wird. Dadurch wird ein Lymphstau vermieden.
- Manchmal kann es notwendig sein, den Patienten zu Kräftigungsübungen des Pronator Teres anzuleiten.

Lokalisation der unterstützenden Tapes





Direkt distal des Radiusköpfchens zur Approximationsunterstützung des Musc. Pronator Teres

Direkt über dem distalen Radioulnargelenk Approximationsunterstützung des Musc. Pronator Quadratus

Dazu ein interessantes Patientenbeispiel:

26 jähriger Staatsligabadmingtonspieler leidet seit einem halben Jahr an massiven Ellbogenschmerzen in seiner rechten Schlaghand. Er hatte bisher eine Vielzahl an Diagnosen erhalten und auch bereits eine Menge an physikalischen Therapien versucht. Zuletzt war in einem Wiener orthopädischen Spital auch schon von einer Operation die Rede.

Wichtige Anamneseergänzung: Er leidet seit dem 14ten Lebensjahr an einer allergischen Augenbindehautentzündung mit starkem Schnupfen vor allem zur Zeit der Gräserblüte. Ab und an hätte er auch Sodbrennen.

Die Untersuchung des Ellbogens ergab: deutlich schmerzhaft abgeschwächte Pronator Teres, Pronator Quadratus, Extensor carpi radialis, Brachioradialis, Supinator, Extensor Digitorum und leichte schmerzhaft Abschwächung beim isometrischen Spannen der gesamten Flexorenloge als Gruppe. Das passive Gelenkspiel war unauffällig. Auffallend war jedoch die starke Druckschmerzhaftigkeit des Pronator Teres. Die Halswirbelsäule war sowohl aktiv wie passiv völlig frei beweglich. Das Handgelenk zeigte auch ein normales Gelenkspiel der Handwurzelknochen.

Da viele allergische Reaktionen mit einem hohen Zinkverbrauch einhergehen – Zink bei der Salzsäureproduktion im Magen notwendig ist – der Pronator Teres in der AK dem Organ Magen zugeordnet wird und Zink die am häufigsten fehlende Nährstoffverbindung ist - gab ich dem Patienten sofort eine Prise Zink auf die Zunge. Beim Nachtesten der Eingangs schmerzhaften und schwachen Muskel waren alle bombenstark und schmerzfrei anzuspannen. Der Patient blickte natürlich sehr erstaunt und wollte sofort die Bezeichnung der auf der Zunge befindlichen Substanz wissen!

Er erhielt Zinkpiccolinat 30mg zwei mal täglich oral und einen Unterstützungstape über das proximale und distale Radioulnargelenk für zwei Wochen. Ab der regelmäßigen Zinkeinnahme konnte der Patient wieder in der Staatsliga beschwerdefrei Badminton spielen und benötigte nach bereits 10 Tagen keinen Tapeverband mehr.

Inzwischen sind drei Jahre vergangen ohne das irgendwelche Probleme am Ellbogen aufgetaucht wären.

Zwar wurden eine Vielzahl an möglichen Ursachen für Ellbogenschmerzen aufgezählt. Trotzdem ist die Differentialdiagnose in der AK mit Berührung (TL) und Probebehandlung (CH) sehr einfach und sehr schnell möglich.